病例討論

# 胃部許旺氏細胞瘤：以非特異腸胃道徵狀表現的罕見黏膜下腫瘤

高雄醫學大學附設中和紀念醫院 胃腸及一般外科
劉大維；王照元；陳欣怡
蔡善茵；郭禹廷；余方榮

## 摘要

許旺氏細胞瘤（schwannoma）通常是生長緩慢，症狀不明顯的間質細胞腫瘤，腫瘤由鞘膜包覆，源自於周邊神經叢的許旺氏細胞（Schwann cell）。此類腫瘤好發於聽神經，即所謂聽神經瘤（acoustic neuroma），在胃部發生較為罕見。胃部的許旺氏細胞瘤生長自胃壁的神經叢，佔所有胃部腫瘤的百分之零點二。然而，在胃腸道的間質細胞瘤當中，腸胃道基質瘤（gastrointestinal stromal tumors, GISTs）最為常見，其中胃部的腸胃道基質瘤佔了六至七成。在內視鏡檢查下，胃部的許旺氏細胞瘤（gastric schwannoma）與腸胃道基質瘤皆以黏膜下腫瘤表現，兩者極為相似。胃部的許旺氏細胞瘤常見的症狀表現以出血為主，腹部的疼痛與不適感次之。在此案例報告中，我們提出一位七十七歲婦女，因為逐漸虛弱無力於神經科求診，實驗室檢查發現貧血後，於胃腸內科安排胃鏡而發現胃體部黏膜下腫瘤，腫瘤中央出現潰瘍與出血後徵象。經腹部電腦斷層檢查後，初步臆診為腸胃道基質瘤並進行部分胃切除術。然而，術後病理報告顯示該腫瘤為胃部許旺氏細胞瘤。此案例提醒臨床醫師在內視鏡、影像學檢查發現黏膜下...

## 介紹

胃部許旺氏細胞瘤（schwannoma）通常是生長緩慢，症狀不明顯的間質細胞腫瘤，腫瘤由鞘膜包覆，源自於在胃壁內周邊神經叢的許旺氏細胞（Schwann cell）。胃許旺氏細胞瘤（schwannoma）負責了髓鞘脂鞘的形成及週邊神經系統的營養支持。它們在胃內少見，大約佔胃內所有腫瘤的0.2%，在消化道內間質細胞腫瘤中，胃腸道基質瘤(gastrointestinal stromal

tumor-GIST)為最常見，而它們的60-70%發生在胃中。在現代的影像研究中如食道胃十二指腸內視鏡或是電腦斷層，胃許旺氏細胞瘤（schwannoma）或是胃腸道基質瘤(gastrointestinal stromal tumor-GIST)都看起來明顯像是球形的黏膜下腫瘤。在此，我們報告一個77歲的女性她受到了逐漸的虛弱無力，相關於正常紅血球大小的貧血。她接受了及時的胃內視鏡檢查，發現了一個球形的黏膜下腫瘤併中心的潰瘍在胃的中下體部。在潰瘍基部有染色的血鐵質，意味了近期的出血情形。在診斷為胃腸道基質瘤(gastrointestinal stromal tumor-GIST)下，病人接受了部分胃切除，但病理部告證實為胃許旺氏細胞瘤（schwannoma）。

## 病例報告

一位七十七歲女性在神經內科的門診表現為逐漸的虛弱無力及頭暈已一個月。她的病史有高血壓，過去的腦血管中風，消化性潰瘍，及20年前的膽結石相關性膽囊炎已切除膽囊後。身體檢查表現為穩定的生命徵像和全身無力。一系列的神經檢查結果沒有明確的診斷，實驗室的檢驗只有正常紅血球大小的貧血 (hemoglobin = 11.1 g/dL, normal range:12.3~15.3g/dL; hematocrit = 34.0%, normal range:35.9~44.6%; mean corpuscular volume = 93 femtoliters,normal range: 80.0~96.1 femtoliters). 鐵質數據顯示沒有明顯的缺乏鐵質(Ferritin = 70.7 ng/mL, normal range: 11~307 ng/mL; Seriumiron = 31 ug/dL, normal range: 28~170 ug/dL; TIBC= 299.6 ug/dL, normal range: 250~450 ug/dL). 因為貧血及過去的消化性潰瘍病史，她轉診到胃腸科門診。病人否認有腹痛，想吐，腹瀉，或便秘。沒有明確的黑便，血便及吐血的事件發生。家人觀察沒有明顯的體重減輕。她的食慾沒有減低，但是她注意到在最近有飯後腹脹的情形。雖然重覆的糞便潛血檢查為陰性反應，胃內視鏡仍因為過去的潰瘍史而安排。內視鏡發現有一個大的球形黏膜下腫瘤併中心的潰瘍在胃中下體部的小彎側(Fig. 1a). 除了有中心的潰瘍外表皮黏膜為完整，且質地為堅硬的黏膜下腫瘤，而用切夾探頭壓迫沒有枕頭表徵（negative pillow sign）。扁平染色的血鐵質在潰瘍底部可見，顯示了最近的出血情形(Fig.1b)。在胃鏡檢查時作了切片檢查，病理報告顯示了慢性併急性

胃炎及潰瘍。隨後的腹部顯影劑顯影斷層掃描顯示了往外生長的黏膜下腫瘤腫塊約7.7 x 5.2x 5.5公分在胃體部前方，併中心的潰瘍缺陷(Fig. 2)。除了潰瘍缺陷外覆蓋的黏膜為完整。沒有證據有任何其他的異常。起初的胃內鏡和電腦斷層掃描診斷為胃腸道基質瘤GIST，鑑別診斷有淋巴瘤。進一步的實驗室檢查顯示了持續的貧血，輕微的低白蛋血症和正常範圍的CA125, CA 19-9，AFP and CEA 等腫瘤指數。在照會了一般外科後，外科建議手術。病人接受了局部胃切除併幽門成形術。在術中，一個往外長的球形黏膜下腫瘤在胃中下體部可見(Fig. 3a)。在初步檢視下為一個平滑表面併一個中心深潰瘍的實心腫塊，測量為7.2×6.5 ×5.2 cm in size (Fig. 3b)。病理檢查為一個紡錘細胞增生併核心為柵狀及渦形，符合了胃許旺氏細胞瘤(Fig. 4)。在H&E染色下顯示為典型的淋巴球型的袖邊在腫瘤的周邊(Fig. 5)。免疫組織化學染色顯示了強烈的S-100 protein陽性 (Fig. 6)，及沒有CD117, CD34, DOG-1, desmin和actin的反應。在術後過程順利，且病人在穩定情形下出院。六個月後胃內視鏡追蹤顯示為胃壁正常黏膜的疤痕聚痕，實驗室檢測顯示正常的血球數。病人沒再有無力及頭暈的症狀。

## 討論

胃部許旺氏細胞瘤（schwannoma）腫瘤由鞘膜包覆，源自於周邊神經叢的許旺氏細胞（Schwann cell），它形成了髓鞘脂鞘膜且扮演了在周邊神經系統的維持和再生神經軸索的重要角色。它通常是單一的，也最常出現在聽神經。在少數病例，它發生在消化道，最常會在胃中特別是胃體部1。在胃壁中，它由Auerbach神經叢的神經鞘產生，或是少見的由Meissner神經叢產生2。它之前不被認為是源發胃腸道的腫瘤，直到1988年Daimaru等人成功的把它由胃腸道基質瘤GIST根據S-100染色陽性區分出來2。在確認S-100抗原和c-kit(同於所知的CD117)抗原之前，分別的在胃許旺氏細胞瘤（schwannoma）及胃腸道基質瘤(GIST)這些腫瘤都被分類在胃腸道間質腫瘤gastrointestinal mesenchymaltumors (GIMTs)，包括是myogenic tumors，neurogenic tumors and gastrointestinal stromal tumors-GIST。在這些病例中，腫瘤顯示為紡錘狀細胞，強烈的S-100染色陽性，且不會對

CD117，CD34，DOG-1， desmin and actin等沒有反應性，這指出胃許旺氏細胞瘤（schwannoma）的診斷。

胃部許旺氏細胞瘤（schwannoma）主要發生在50-60歲且常為女性病患。它們常沒有症狀或是相關於非特異性腹痛。因為它們的生長緩慢，像我們的病例一樣，這些腫瘤常由內視鏡或放射攝影或電腦斷層掃描意外發現。最常見的的症狀表現是上消化道出血，跟隨而來的腹痛。這些病人會發現輕度的正常紅血球性貧血(hematocrit = 34.0%， normal range: 35.9~44.6%) 且沒有大便血。沒有明顯的出血或是體重減少會提及。含鐵量顯示沒有明顯的鐵缺乏。如果鐵缺乏性貧血被確定的話，胃腸道內視鏡的評估常會被用來排除胃腸道腫瘤或是其他相關疾病如萎縮性胃炎或是Celiac疾病。然而，在病人表現為正常經血球性貧血，不是缺血性貧血或是潛在胃腸道出血，及時的胃內視鏡檢查，像這位病例一樣，可以顯示出重要的發現。在這位病人由神經科醫師及胃腸科醫師檢查大便潛血檢查二次都為陰性反應。當內視鏡檢查證實為最近的上消化道出血，表示大便潛血檢查陰性可能為當檢查時並沒有出血的情形或是沒有充分的飲食準備。最典型的內視鏡的描述胃許旺氏細胞瘤（schwannoma）為球型的黏膜下突出腫瘤併有表面的黏膜潰瘍。內視鏡的切片常會有偽陰性起因為黏膜下病灶4，而深度切片是被建議的5。在胃鏡超音波(endoscopic ultrasound-EUS)的評估容易為低超音波性，合併連結腫瘤和肌肉層間。比較胃腸道基質瘤(GIST)和胃部許旺氏細胞瘤(schwannoma)比較容易為往外生長的型式，可以描述為由淋巴袖邊的光環，且少為小葉狀，囊泡或是鈣化4。電腦斷層掃描也可以幫助評估黏膜下腫瘤，特別是手術前的評估。分享有些內視鏡超音波的特徵，胃許旺氏細胞瘤（schwannoma）-GS在電腦斷層掃描下比較常會顯示為往外生長的型式，均質性顯示及病灶旁淋巴，和比胃腸道基質瘤(GIST)更緩慢生長6。Fluorodeoxyglucose (FDG)正子攝影掃描也被用作評估胃許旺氏細胞瘤－GS，且增加FDG的攝入也被報告7。要區分胃許旺氏細胞瘤－GS和其他惡性胃黏膜下腫瘤，由FDG正子攝影也被視為一種少用的方式。雖然胃許旺氏細胞瘤－GS前面提及的診斷方式可提供，手術前的診斷仍困難。內視鏡深度切片或是及時的手術介入應被因此認為是可作為

決定性的診斷5, 8, 9。完全腫瘤的切除被視為根除且預後良好的處置10。總結來說，這個病例重要的是考慮胃許旺氏細胞瘤也要在術前檢查顯示為黏膜下突出腫瘤作鑑別診斷。對一個老年且沒有特異性症狀的病人，這個病例也強調了適當的胃內視鏡對於正常紅血球性貧血，正常鐵質量及大便潛血陰性檢查的重要性。適當即時的手術切除除了提供診斷胃許旺細胞瘤，也治療了消化道出血或其他腹部症狀。更重要是，完全的切除腫瘤對於這個病例，有很好的預後結果。

## 參考文獻:


1. Voltaggio L, Murray R, Lasota J, Miettinen M. Gastric schwannoma: a clinicopathologic study of 51 cases and critical review of the literature. Hum Pathol 2012; 43: 650-9.
2. Daimaru Y, Kido H, Hashimoto H, Enjoji M. Benign schwannoma of the gastrointestinal tract: a clinicopathologic and immunohistochemical study. Hum Pathol 1988; 19: 257-64.
3. Liu K, Kaffes AJ. Iron deficiency anaemia: a review of diagnosis, investigation and management. Eur J Gastroenterol Hepatol 2012; 24: 109-16.
4. Zhong DD, Wang CH, Xu JH, Chen MY, Cai JT. Endoscopic ultrasound features of gastric schwannomas with radiological correlation: a case series report. World J Gastroenterol 2012;18: 7397-401.
5. Bruneton JN, Drouillard J, Roux P, Ettore F, Lecomte P. Neurogenic tumors of the stomach. Report of 18 cases and review of the literature. Rofo 1983; 139: 192-8.
6. Choi JW, Choi D, Kim KM, et al. Small submucosal tumors of the stomach: differentiation of gastric schwannoma from gastrointestinal stromal tumor with CT. Korean J Radiol 2012; 13: 425-33.
7. Komatsu D, Koide N, Hiraga R, et al. Gastric schwannoma exhibiting increased fluorodeoxyglucose uptake. Gastric Cancer 2009; 12: 225-8.
8. Fujiwara S, Nakajima K, Nishida T, et al. Gastric schwannomas revisited: has precise preoperative diagnosis become feasible? Gastric Cancer 2013; 16: 318-23.
9. Hong SW, Cho WY, Kim JO, et al. Gastric schwannoma diagnosed by endoscopic ultrasonography-guided trucut biopsy. Clin Endosc 2013; 46: 284-7.
10. Williamson JM, Wadley MS, Shepherd

NA, Dwerryhouse S. Gastric schwannoma: a benign tumour often mistaken clinically, radiologically and histopathologically for a gastrointestinal stromal tumour--a case series. Ann R Coll Surg Engl 2012; 94: 245-9.

## 圖片說明:

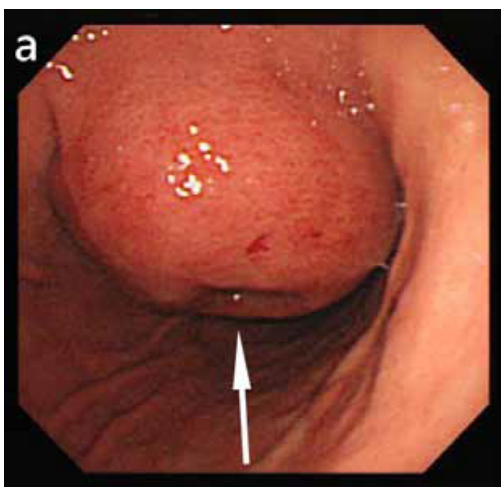


Fig.1a

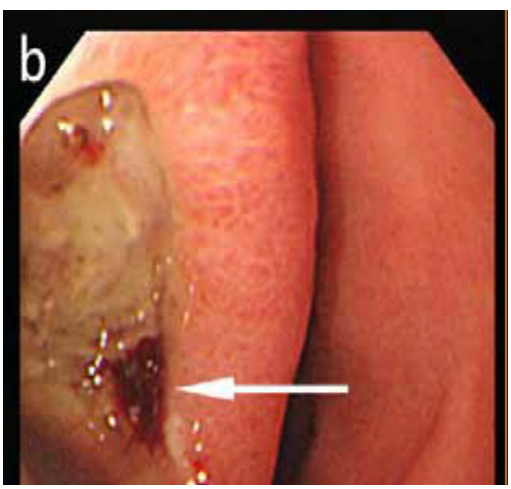


Fig.1b

內視鏡顯示球形黏膜下腫瘤併中心的潰瘍在胃中下體部的小彎側(Fig. 1a). 除了有中心的潰瘍外表皮黏膜為完整，且質地為堅硬的黏膜下腫瘤，而用切夾探頭壓迫沒有枕頭表徵(1a) 扁平染色的血鐵質在潰瘍底部可見，顯示了最近的出血情形(Fig.1b)

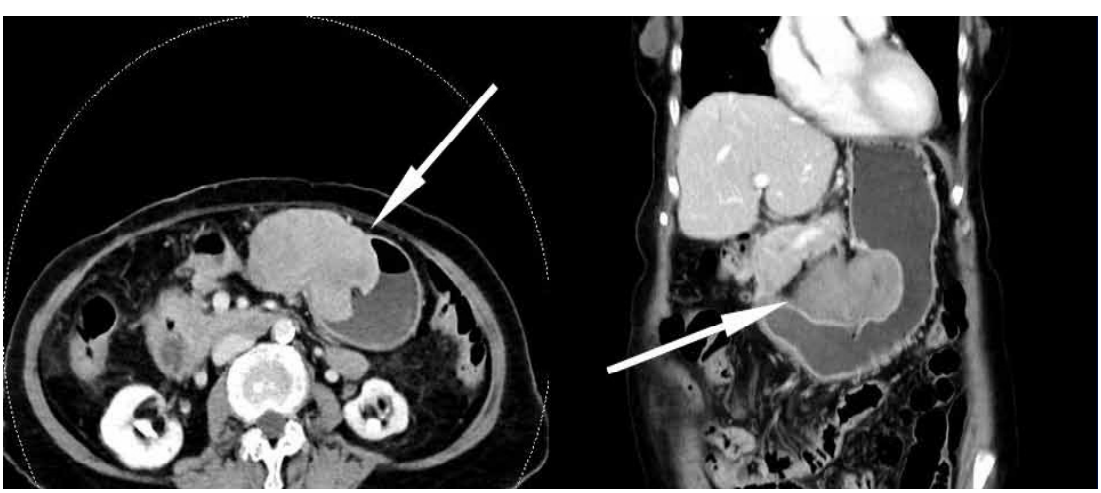

Fig.2

腹部顯影劑顯影斷層掃描顯示了往外生長的黏膜下腫瘤腫塊約7.7×5.2×5.5公分在胃體部前方，併中心的潰瘍缺陷。

Fig.3a

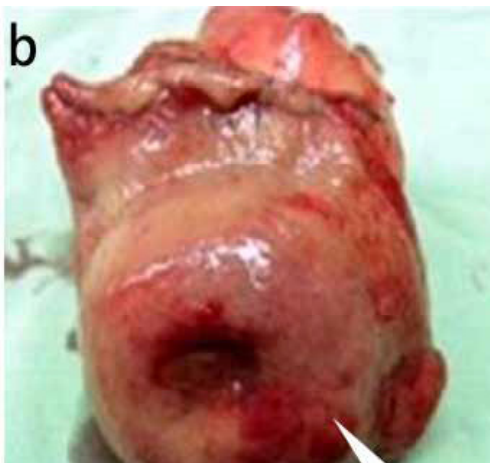


Fig.3b

往外長的球形黏膜下腫瘤在胃中下體部可見(Fig. 3a)。在初步檢視下為一個平滑表面併一個中心深潰瘍的實心腫塊，測量為7.2 × 6.5 ×5.2 cm in size (Fig. 3b)

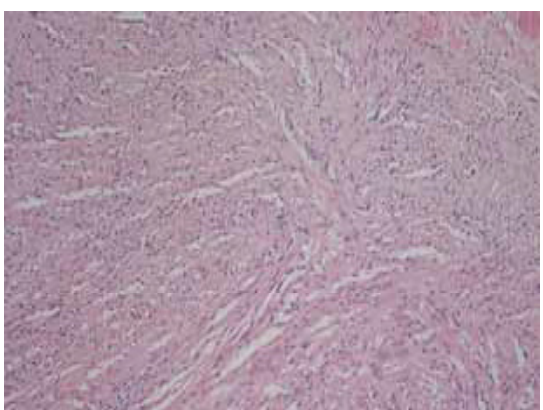

Fig.4

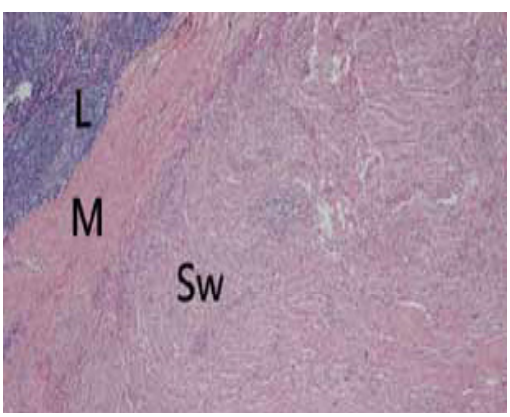


Fig.5

檢查為一個紡錘細胞增生併核心為柵狀及渦形，符合了胃許旺氏細胞瘤 (Fig. 4)。在H&E染色下顯示為典型的淋巴球型的袖邊在腫瘤的周邊(Fig. 5)

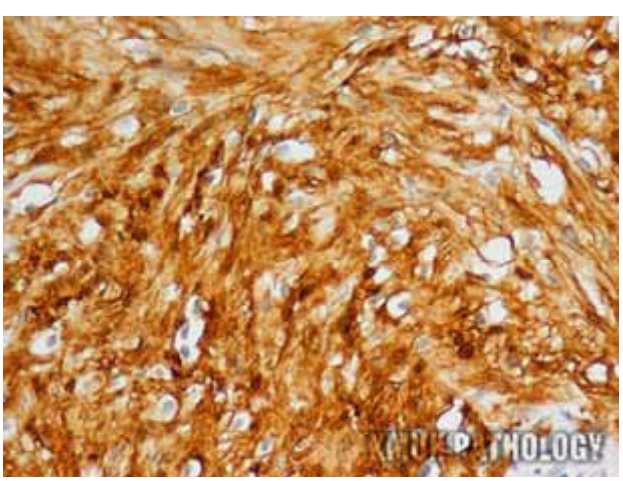

Fig.6

免疫組織化學染色顯示了強烈的S-100 protein陽性 (Fig. 6)