病例討論

巨大腸系膜囊狀淋巴血管瘤

高雄醫學大學附設中和紀念醫院
胃腸及一般外科
王照元醫師

簡 介:

腸系膜囊狀淋巴血管瘤(mesenteric cystic lymphangioma)在成人是一個相當罕見的疾患，而腸系膜淋巴血管瘤依據推測應是來自於位在小腸腸系膜(mesentery)淋巴系統一種先天性良性畸形腫瘤，而在大網膜(great omentum)、結腸腸系膜(mesocolon)與後腹腔(retroperitoneum)則為較不典型的原發部位。我們在此報告一例成人病患診斷為巨大腸系膜囊狀淋巴血管瘤，腫瘤大小超過30公分，而我們從1991年至2013年之英文文獻回顧中，僅發現期間僅有17例類似成人病例報告。

病例報告:

一位47歲男性因為近一年來逐漸腹脹、腹痛、食欲下降與呼吸不順而至本院急診接受處置，而其過去病史曾接受上消化道內視鏡鏡檢診斷為胃潰瘍，因而在外院診所服藥治療。病患至本院急診求診時血壓為139/106 mmHg，心博為106 beats/minute，呼吸速率為 16/minute，體溫為 37℃。整體理學檢查發現病人腹部相當腫脹，腸音下降且扣診時呈現遲鈍音(dullness)。腹部X光造影檢查發現在腹部中央往外延伸的軟組織密度的腫瘤，腹部超音波檢查發現為低超音波迴聲內容物液體之巨大腫瘤。血液腫瘤標記檢驗結果為carcinoembryonic antigen (CEA) 值為 1.11 ng/ml (正常值: 0-5 ng/ml)，carbohydrate antigen (CA) 19-9值為<15.0 (正常值: <37 U/ml)。腹部電腦斷層造影檢查發現一個巨大的腹腔腫瘤呈現往腹腔與骨盆腔的腫塊壓迫作用(mass effect)，腫瘤大小約為33.1x28.7x19.1cm公分，且上腸系膜動脈(superior mesenteric artery)與上腸系膜靜脈(superior mesenteric vein)皆為此巨大的

囊狀腫瘤所包覆（圖一）。為進一步確認病患的臨床診斷與減緩病人因腫瘤導致之腫塊壓迫現象，病人接受剖腹探查手術。於手術中發現腫瘤源自於小腸腸系膜，外觀呈現為巨大且多葉狀囊腫(huge multilocular cyst)併有間隔(septa)與乳糜(chylous contents)的內容物（圖二），預估約有7000ml的液態狀內容物被吸取出。由於腫瘤已經明顯與上腸系膜動脈與上腸系膜靜脈無法分離，因此吾人切除大部分腫瘤（圖三），而有少部分之囊狀壁與血管無法分離處給于保留，但也因此而避免大量小腸切除可能導致短腸症的風險。病理組織切片結果顯示出腫瘤懷疑為囊狀淋巴血管瘤，顯微鏡下發現其由擴張的淋巴管與血管內皮細胞等平滑肌細胞所構成，其間夾雜有起泡沫的(foamy)組織細胞(histiocytes)與淋巴球(lymphocytes)聚積（圖四）。經由上述組織病理學檢查結果，最後證實為腸系膜囊狀淋巴血管瘤，病人於手術後至今約1年半，門診追蹤病人並無復發現像。

討　論:

腸系膜囊狀淋巴血管瘤在任何年齡皆有發生之可能性，但多數在出生時即會產生。發生此病的盛行率(prevalence)約在每20萬至25萬人中有一位，也約在每10萬人住院中有一人會被診斷出此疾病。其發生機制有人提出假說為未成熟的淋巴管系統(premature lymphatics)呈現出如間質裂縫 (mesenchymal slits)的特性，具有可以聯合(coalesce)並且與靜脈系統連結，當無法成功地建立此連結則將很可能導致淋巴血管瘤的產生。腸系膜囊狀淋巴血管瘤之臨床症狀相當分歧，而最常見的症狀為腹痛(約佔75%的病人)，其他症狀包括噁心、嘔吐與排便習慣改變等等。

腹部超音波檢查有助於一開始之初期診斷，起初形成之腫瘤通常為單一囊狀之薄膜且含有低超音波迴聲液體內容物之腫塊，但有時因為出血會呈現出部分高超音波迴聲液體內容物(hyperechogenic content)。另一項重要之診斷工具為腹部電腦斷層造影(computed tomography scan)。在有注射顯影劑下之電腦斷層造影會呈現出均質(homogeneous) 之低密度內容物(hypodense content)，並且可見到囊狀物內含有許多間隔，若內容物為乳糜液體(chylous cystic fluid)則會呈現低密度，若內容物為有出血情形則密度會高一些。

組織學上，淋巴血管瘤再細分成三種型態：單純微血管(simple capillary)，洞穴狀(cavernous)與囊狀。單純微血管淋巴血管瘤通常位在皮膚表層，由小的薄層壁的淋巴管(small thin walled lymphatics)組成；而洞穴狀淋巴血管瘤由較大的淋巴管與周邊正常之淋巴管相連通而成；而囊狀淋巴血管瘤由各種不同大小的淋巴管空間所組成的，內可能含有乳糜液體、血液或膿液，但不會與正常之淋巴管相連通。由於此疾患不易探索且初期幾乎無症狀，因此當表現出時腹部腫瘤通常呈現相當巨大，也因而造成臨床醫師診斷與治療的一大挑戰，如同本病例一般。

儘管手術完全切除是唯一能根治此疾患方法，但有時候會因為腫瘤過大且與周邊重要血管或組織侵犯而不易完全切除，如同我們報告之病例。也有學者提出有限經驗關於無法根治性切除時，注射bleomycin 或OK-432於腫瘤內是另一項可能有效的選擇 。

總結，我們在此報告一位成人巨大腸系膜囊狀淋巴血管瘤的罕見病例，此病例之臨床經驗提供我們了解腸系膜囊狀淋巴血管瘤雖是成人相當罕見的腹部腫瘤，但也提供大家對於在腹腔腫瘤時應將此疾患列入鑑別診斷，且應盡量採取腫瘤完全切除手術以達到根治性切除與避免疾病再發情形。

參考文獻:

[1]Takiff H, Calabria R, Yin L, et al. Mesenteric cysts and intraabdominal cystic lymphangiomas. Arch Surg 1985; 120:1266-1269.

[2]Albayrak Y, Albayrak F, et al. Mesenteric calcified cystic lymphangioma in an adult patient. Turk J Gastroenterol 2011; 22 (3): 341-343.

[3]Makni A, Chebbi F, et al. Surgical Management of Intra-Abdominal Cystic Lymphangioma. Report of 20 Cases. World J Surg 2012; 36:1037–1043

[4]Beham A. Lymphangioma. In: Fletcher Ch DM, Unni KK, Merten F, editors. World Health Organization, classification of tumors. Pathology and genetics of tumors of soft tissue and bone. Lyon (France): IARC Press, 2002: 162-163

[5]Rieker RJ, Quentmeier A, Weiss C, et al. Cystic lymphangioma of the small-bowel mesentery. Pathol Oncol Res 2000;6:146-8.

[6]Tsukada H, Takaori K, Ishiguro S, et al. Giant cystic lymphangioma of the small bowel mesentery: report of a case.

Surg Today 2002; 32:734-7.

圖片說明:

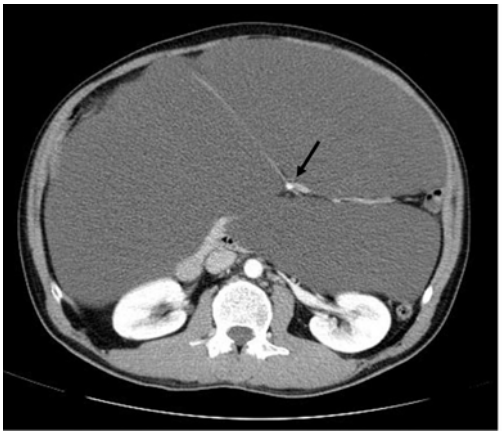

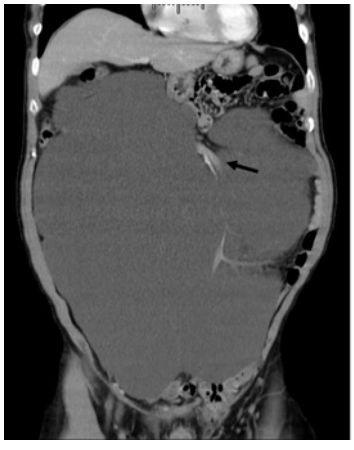

圖一：腹部電腦斷層造影呈現一個巨大的腹腔腫瘤併有腹腔與骨盆腔的延伸與腫壓迫效應，腫瘤大小約為33.1x28.7x19.1cm公分；上腸系膜動脈與上腸系膜靜脈皆為此巨大的囊狀腫瘤所包覆。

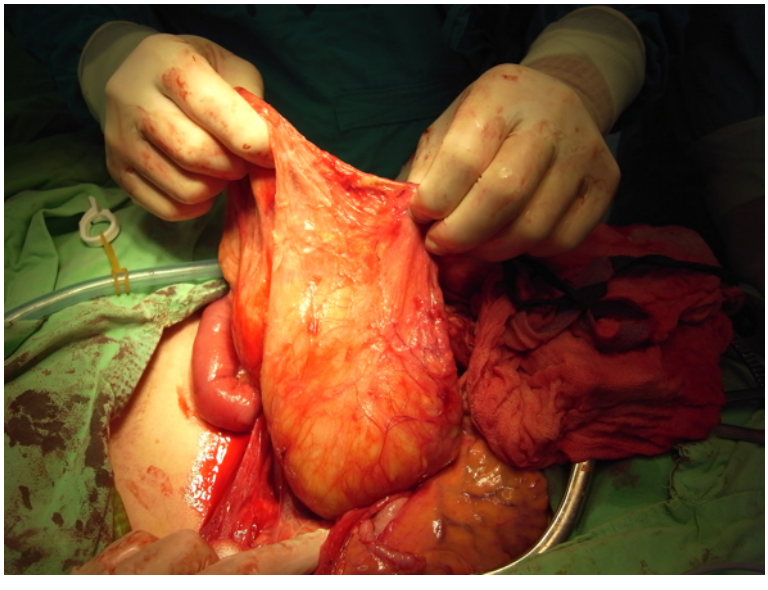

圖二：手術中發現，腫瘤源自於小腸腸系膜，外觀呈現為柔軟、黃色，含有乳糜狀液體內容物。

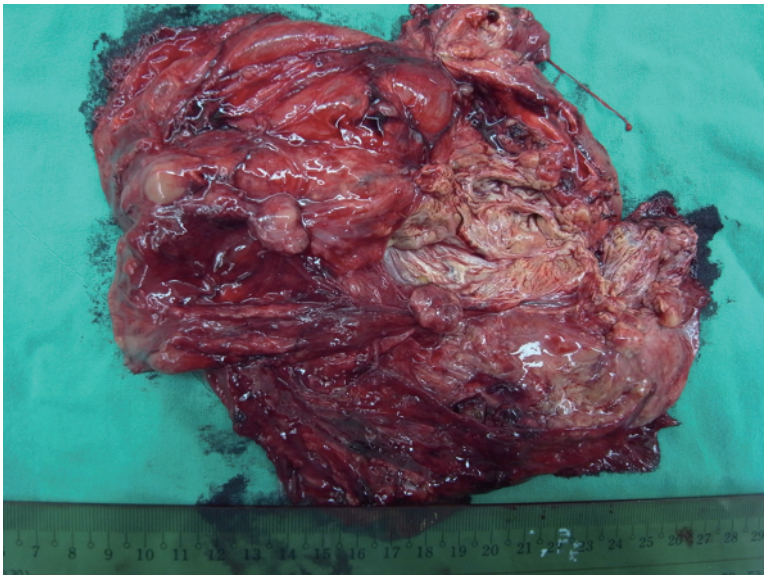

圖三：切下來之腫瘤標本，切開後內有許多間隔

(A)

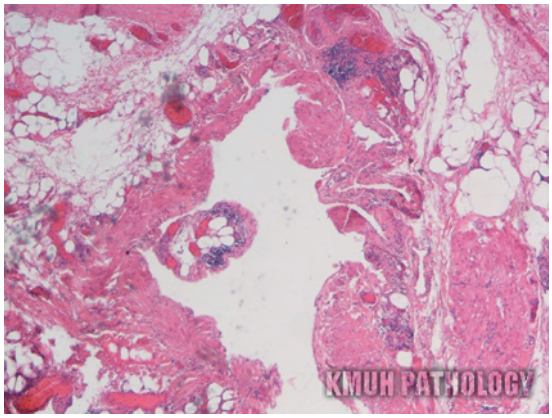

(B)

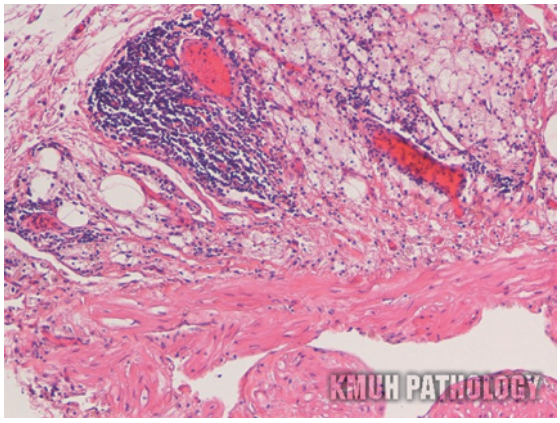

圖四：(A) 囊狀淋巴血管瘤在顯微鏡構造呈現為擴張淋巴管內襯為內皮細胞與平滑肌細胞
(B) 顯微鏡下發現為起泡沫的(foamy)組織細胞(histiocytes)與淋巴球(lymphocytes)聚積。