病例討論

# 後腹腔惡性黑色素瘤合併腸阻塞

高雄醫學大學附設中和紀念醫院胃腸及一般外科　王照元醫師

## 簡　介:

黑色素瘤源自黑色素細胞，而黑色素細胞則來自於神經外胚層，於胚胎生命早期再移動至皮膚、眼睛與腦膜（leptomeninges）。與大部分生長在皮膚的黑色素瘤做比較，僅有少於 10%屬於非表皮來源之黑色素瘤，包括來自於眼睛的脈絡膜（choroid layer），腦膜，口腔黏膜，腸胃道、呼吸道與泌尿道黏膜等。無論原發或轉移性之後腹腔惡性黑色素瘤皆是相當罕見，我們在此報告一例原發性後腹腔惡性黑色素瘤合併腸阻塞情形，並且做文獻回顧。

## 病例報告:

一位 77 歲女性因為近四個月來逐漸腹脹與食欲下降而至本院急診接受處置；此外，病患近三天來也有噁心與嘔吐情形，後續住入本院接受治療。過去病史有糖尿病與缺血性心臟疾患。整體理學檢查發現病人腹部腫脹，腸音下降但無腹部壓痛點。腹部 X 光造影檢查發現在左下腹有一個軟組織密度的腫瘤並將小腸推擠至病人右腹部處，實驗室檢查結果也排除可能因代謝性或敗血性疾患導致之繼發性腸阻塞。腹部電腦斷層造影檢查發現一個巨大的後腹腔腫瘤併有腹腔的侵犯，腫瘤大小約為 18.2 X 21.5 公分（圖一 A），此腫瘤與周邊之臟器包括胰臟、腎臟與腎上腺有可以分離的界線，但卻將部分的左側總髂動脈(Common iliac artery)包圍在內（圖一 B）。為進一步確認病患的臨床情況，病人接受迷你開腹手術，於手術中發現腫瘤外觀呈現為柔軟、灰白色（圖二 A），併有腹腔內多處腸系膜的轉移（圖二 B）。由於腫瘤並無顯著侵犯腸道且已經發生多處腹腔轉移，且由於病患為長期在安養中心照護病患，與家屬討論後僅採取確認病因之腫瘤切片手術。病理組織切片結果顯示出腫瘤細胞核呈現梭狀（spindle-cell）或不規則形狀，具有高比例之細胞核與細胞質比例（圖三 A）。免疫組織化學染色顯示 S-100 蛋白質

（圖三 B），human melanoma black-45 (HMA-45)（圖三 C）以及 vimentin（圖三 D）陽性反應。經由上述組織病理學檢查結果，並照會皮膚科與眼科醫師會診後，並無發現其他原發性病灶，最後證實為原發性後腹腔黑色素瘤合併腹腔轉移。由於病患情況不佳，無法進一步接受全身性化學治療，病人於手術後兩個月因合併併發症而死亡。

## 討　論:

原發性後腹腔腫瘤包括一群表現差異相當大的良性或惡性腫瘤，由於此位置不易探索且初期幾乎無症狀，因此當表現出臨床症狀時腫瘤通常呈現相當巨大，也因而造成臨床醫師診斷與治療的一大挑戰。這些病患之臨床症狀經常非具特異性，如出現出疲勞，貧血、腹脹、腹痛與背痛，最常見的原發性後腹腔惡性腫瘤包括脂肪肉瘤與平滑肌肉瘤，而原發性後腹腔黑色素瘤則相當罕見。經查詢從1963年至2013年之英文文獻資料庫，大多數原發性後腹腔黑色素瘤源自於腎上腺髓質（adrenal medulla），僅有七例非來自於腎上腺髓質，也由於其稀少性，因此至今流行病學與臨床表徵之了解並不多。至於其起源，許多學者認為來自於腎上腺，腰交感神經鍊（lumbar sympathetic chains）與自主神經叢（autonomic nerve plexuses）。之前的研究顯示原發性後腹腔黑色素瘤會造成對周遭器官的腫塊壓迫效應，而本病例就如同先前的許多相似病例皆為單一大病灶造成類似壓迫情形；然而轉移性黑色素瘤經常為較小且為多發性病灶。

後腹腔黑色素瘤的診斷依靠腹部影像學檢查，組織病理學報告與免疫組織化學染色三項檢查。腹部電腦斷層造影是目前對此疾病最廣泛使用之影像學檢查工具，可用於手術前的腫瘤分期，術後追蹤與治療反應的評估。然而最終之正確診斷仍須依賴組織病理學報告與免疫組織化學染色結果。組織學檢查腫瘤細胞呈現變大的細胞核，明顯的核仁（nucleoli），厚且不規則的細胞膜，細胞質內富含黑色素，非典型的細胞分裂。依其組織型態學可以分成四種細胞：類上皮細胞（epithelioid），梭狀細胞（Spindle cell），似淋巴瘤細胞（lymphoma-like）與多形性細胞（pleomorphic）。免疫組織化學染色法則是當今最為廣泛確認黑色素瘤診斷的工具，皮膚以外來源與皮膚來源之黑色素瘤皆有相同之免疫組織化學染色結果，S-100 蛋白質是最常用於診斷黑色素瘤的免疫組織化學染色法，對於偵測黑色素細胞之敏感性接近

100%，其他標記如HMA-45，vimentin 與 antityrosinase抗體雖有相對較佳之特異性，但敏感性卻比不上S-100蛋白質。Tousignant等人的研究指出，若同時呈現S-100 蛋白質與vimentin陽性染色結果，配合病史與組織學特徵，幾乎可以確認所有之黑色素瘤的診斷。

總結，我們在此報告一位後腹腔惡性黑色素瘤合併腸阻塞的罕見病例，此病例之臨床經驗提供我們了解後腹腔惡性黑色素瘤可能造成周遭器官之腫塊壓迫效應，對於後腹腔腫瘤，此罕見病例報告提供大家對於在後腹腔腫瘤時應將惡性黑色素瘤列入鑑別診斷。

圖一：(A) 腹部電腦斷層造影呈現一個巨大的後腹腔腫瘤併有腹腔的侵犯，腫瘤大小約為 18.2 X 21.5 公分；(B) 此巨大腫瘤將部分的左側總髂動脈包圍在內。

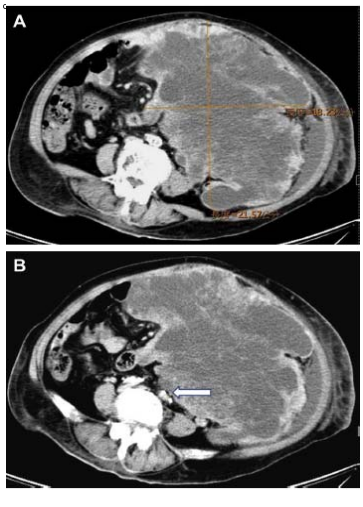


圖二：手術中情形 (A) 腫瘤外觀呈現為柔軟、灰白色，併容易出血；(B) 腹腔內腸系膜上有腫瘤轉移。

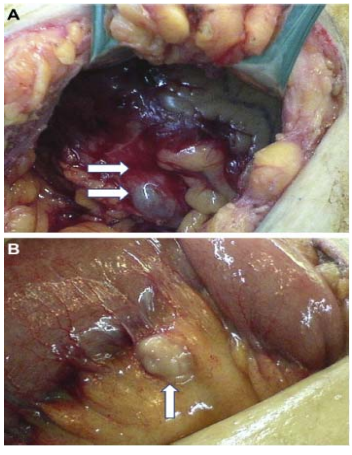


圖三：(A) 病理組織切片，腫瘤細胞核呈現梭狀或不規則狀現象，且有高比例之細胞核與細胞質比例；免疫組織化學染色 (B) S-100 蛋白質，(C) human melanoma black-45；(D) vimentin 皆呈現陽性染色結果

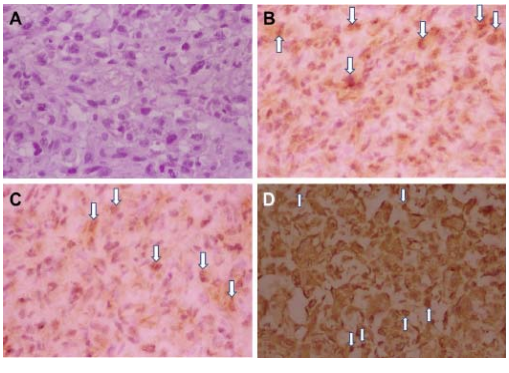


## 參考文獻:

1. Chang AE, Karnell LH, Menck HR. The National Cancerata Base report on cutaneous and noncutaneous melanoma: a summary of 84,836 cases from the past decade. The American College of Surgeons Commission on Cancer and the American Cancer Society. Cancer. 1998;83:1664e1678.
2. Fernando SS, Johnson S, Bate J. Immunohistochemical analysis of cutaneous malignant melanoma: comparison of S-100 protein, HMB-45 monoclonal antibody and NKI/C3 monoclonal antibody. Pathology. 1994;26:16e19.