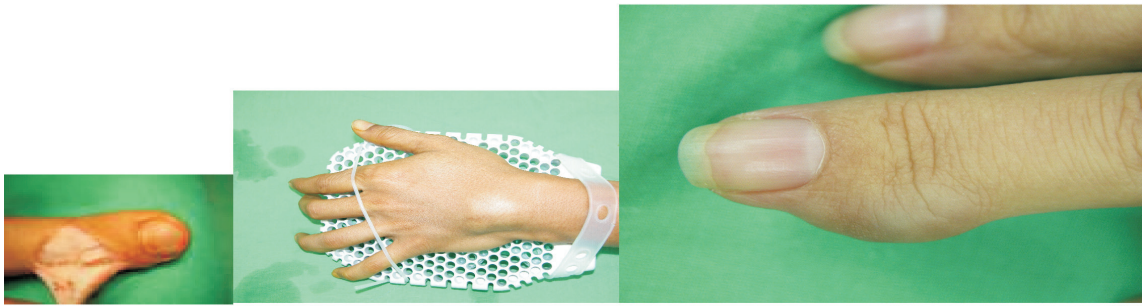


■ 醫學專欄

手上常見的軟組織腫瘤

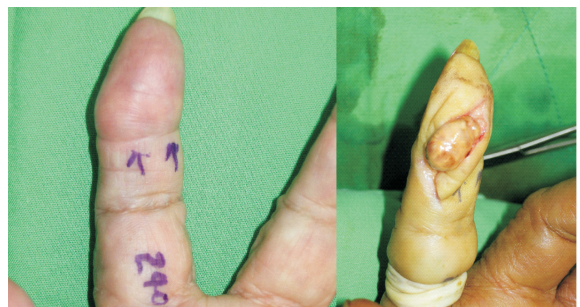高雄榮民總醫院 整形外科主任 陳理維醫師



腱鞘囊腫 ganglion

是最常見手上的腫瘤（約佔70-80%），它們是從手上關節或韌帶筋膜上長出含有高黏稠液體的水瘤，在任何年紀男女性均會發生，但最常見於20至30歲，有些會自行消失，大部分會持續增大，甚至造成疼痛及壓迫神經血管，小的ganglion有時會自行消褪，大的ganglion或是已經造成酸痛等症狀則還是建議切除。

屈指韌帶上長出，最常見於手指以及手掌，有時會壓迫骨頭造成骨侵蝕，主要處理方法仍以切除為主，因為深部腫瘤不易完全切除因此再發的機率較高。



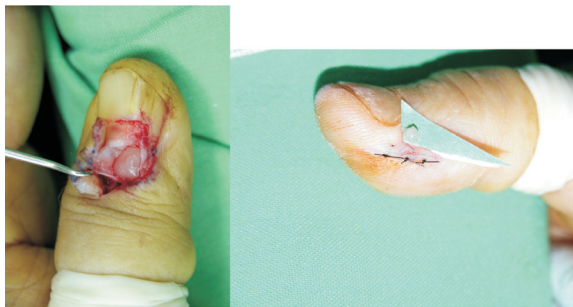
巨細胞瘤 Giant Cell Tumor

是手上第2常見的腫瘤，原因和筋膜的發炎有關，好發在30至50歲，最常見是從指節間關節，但也可能由

血管球瘤 Glomus Tumor

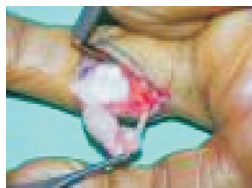是常見於指尖以及假床下的血管瘤，由神經血管之間調節組織的附屬構造長出，腫瘤雖然是非常小（1-

10mm) 的粉紅包膜腫瘤，它有3個特徵是 (1) 非常痛 (2) 有固定的痛點 (3) 遇到冷水會更痛，常常在指甲的甲床下可以發現，手術切除是處理的方法。



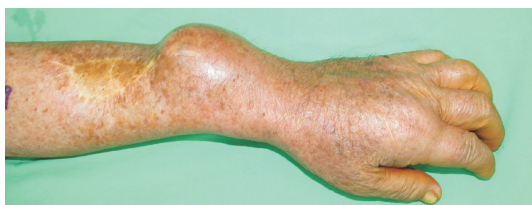神經鞘瘤Neurolemoma

多由手指神經的鞘膜長出，常見的症狀為手指尖會麻，以及接觸到腫瘤時會延伸到指尖造成麻痛感，處理的方法仍以手術剝離腫瘤，留下正常的指神經為主。



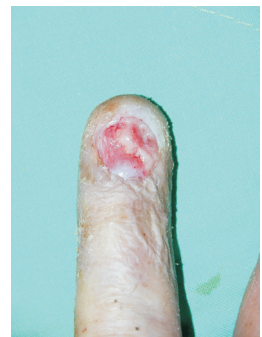惡性腫瘤

手上最常見的惡性腫瘤以惡性軟組織腫瘤為主，處理仍以及早切除加做放射治療為主。



甲床的惡性腫瘤

由甲床長出的惡性腫瘤仍以鱗狀上皮細胞癌為主，因此當甲床下傷口2周以上不癒合時仍必須提早做切片，以免增加惡性化的可能，甲床的黑色素瘤因為甲床血液循環豐富一般比起其他地方的惡性黑色素瘤更容易轉移，因此甲床有不明且快速增生的色素腫瘤時應提早做切片。



總而言之，手上的腫瘤多為良性，但是在近期內腫瘤有增大的現象或是有疼痛的跡象、軟組織腫瘤大於5公分、腫瘤周邊不規則、潰瘍不易癒合、在切除後又長出來，應該要小心及早就醫及安排切除。